

Quiz: Χρόνια κνησμώνδης υποτροπιάζουσα δερματοπάθεια: Ποια είναι η διάγνωσή σας;

Αικατερίνη Η. Λιάκου

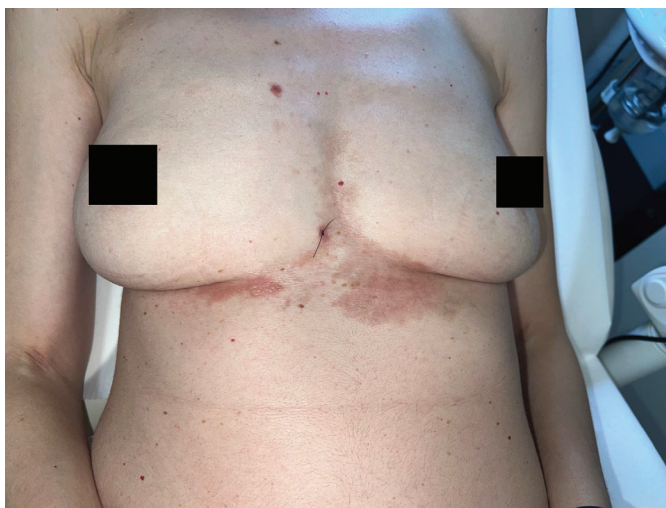
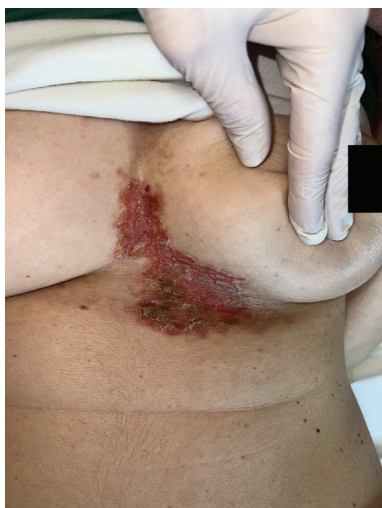Α' Πανεπιστημιακή Κλινική Αφροδισίων και Δερματικών Νόσων, Νοσοκομείο Αφροδισίων και Δερματικών Νόσων «Ανδρέας Συγγρός», Εθνικό και Καποδιστριακό Πανεπιστήμιο Αθηνών, Αθήνα, Ελλάδα

Quiz: Chronic pruritic recurrent skin disorder: What is your diagnosis?

Aikaterini I. Liakou

1st Department of Dermatology and Venereology, "Andreas Sygros" Hospital for Cutaneous and Venereal Diseases, National and Kapodistrian University of Athens, Athens, Greece

Γυναίκα ασθενής 42 ετών εμφανίζει από 10ετίας το εξάνθημα που διακρίνετε (Εικόνα 1) εντοπισμένο υπομαζικά, έντονα κνησμώνδες, με διαρκείς υποτροπές που έχουν μια εποχιακή περιοδικότητα (άνοιξη), το οποίο επιδεινώνεται με την εφίδρωση. Η ασθενής λαμβάνει χρόνια αντικαταθλιπτική αγωγή, λοιπό ιστορικό ελεύθερο. Η ασθενής λαμβάνει διαρκώς τα τελευταία 8 έτη από πολλούς δερματολόγους ρεγος αντιβιοτική αγωγή, χωρίς καμία ανταπόκριση. Το εξάνθημα εμφανίζει εξάρσεις και υφέσεις. Ο κνησμός είναι βασανιστικός και την αφυπνίζει τη νύχτα. Η ιστολογική εξέταση αναδεικνύει εκσεσημασμένη υπερκεράτωση της επιδερμίδας, υπερπλασία της κοκκιώδους στιβάδας, μετρίου βαθμού ακάνθωση, και ικανού βαθμού σπογγίωση με σχηματισμό ποικίλου μεγέθους φυσαλίδων πληρουμένων από ερυθρά αιμοσφαίρια και από μεγάλο αριθμό ακανθολυτικών κυττάρων. Μετά από εφαρμογή αμιγώς κορτιζονούχου αλοιφής τοπικά, η ασθενής προσέρχεται σε 15 ημέρες με την Εικόνα 2. Ποια είναι η διάγνωσή σας;



1. Μολυσματικό κηρίο
2. SCC
3. Νόσος Darier
4. Νόσος Grover
5. Προκλητή δερματοπάθεια